

お口の健康手帳



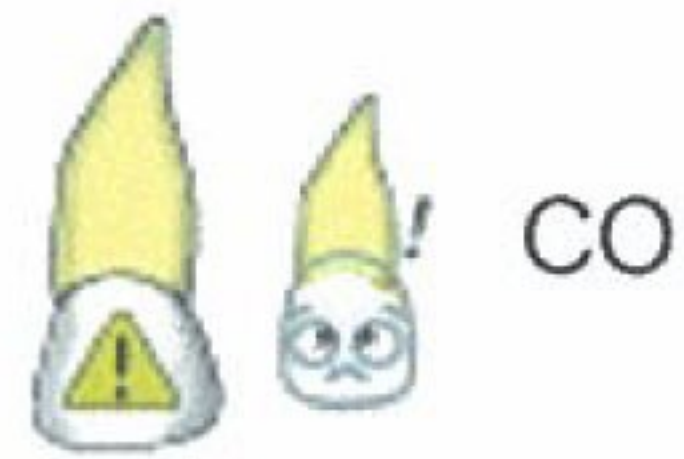
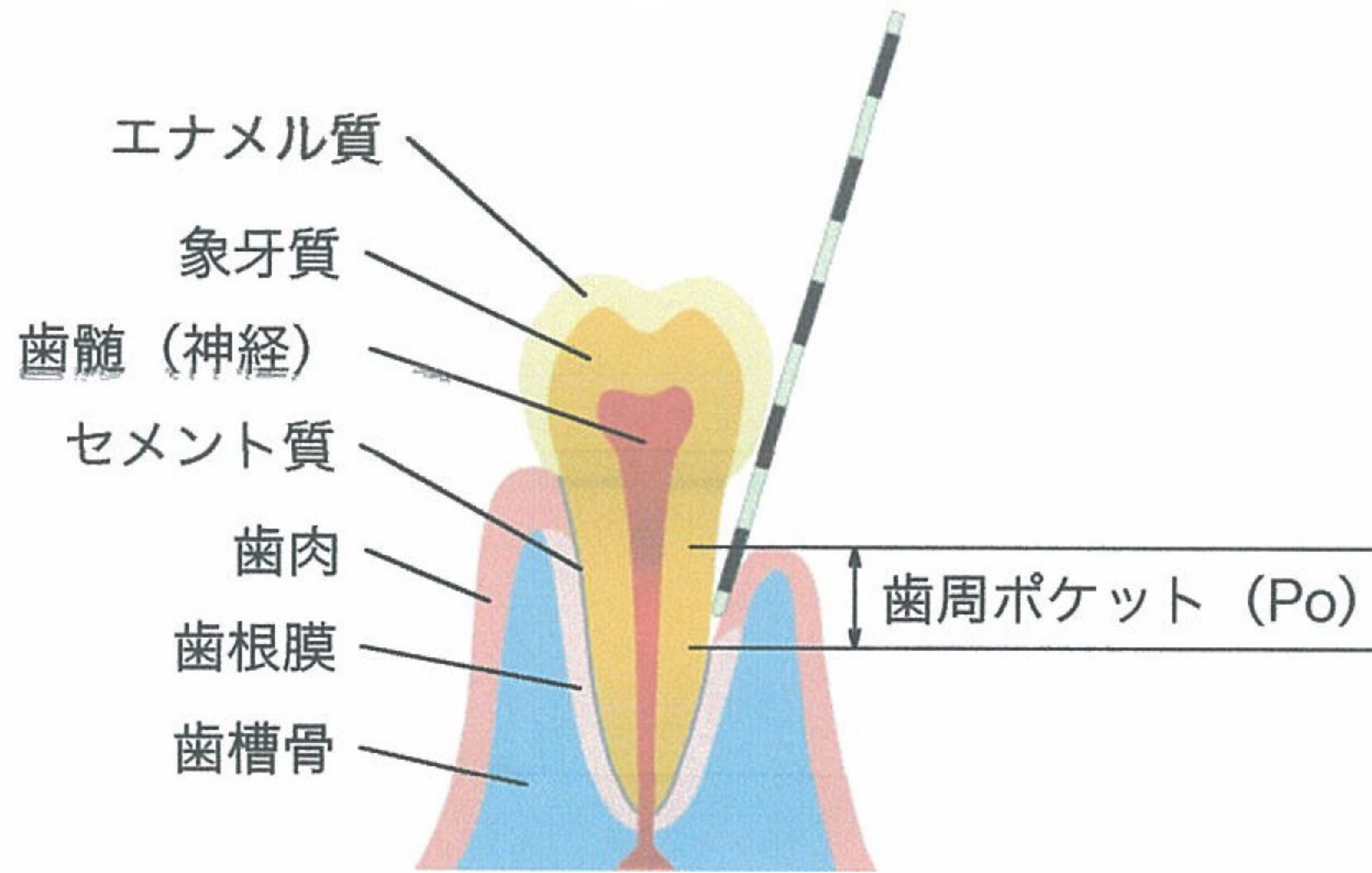
さいじょう歯科医院

〒771-1202

徳島県板野郡藍住町奥野字和田122-6

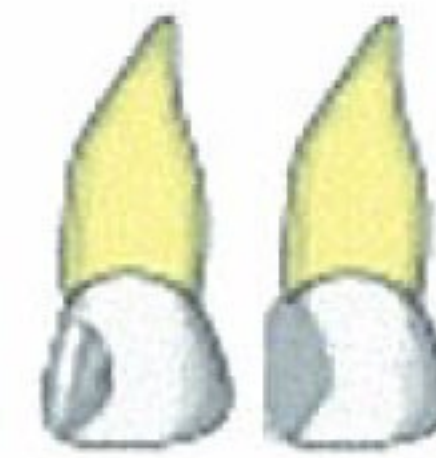
TEL / FAX : 088-692-0180

診断書説明



CO

歯の表面にムシ歯の初期症状が見られます



In
ア充

金属の詰めもので治療されています



C1

歯の表面のエナメル質に穴があいた状態で、まだ痛みのないムシ歯です



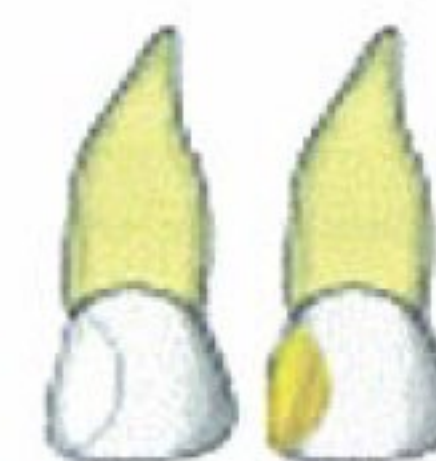CR充

プラスチックの詰めもので治療されています



C2

エナメル質の下の象牙質にまで及んでいる、進行したムシ歯です



In 白
In G

美しさや耐久性、適合性に優れた詰めもので治療されています



C3

歯髄 (神経) にまで及んでいる、かなり進行したムシ歯です



FMC
前装MC
JC

金属の冠を被せて治療されています



C4

ムシ歯が進行し、歯の上部が崩壊して歯の根っこだけが残った状態です



MB
冠 白
冠 G

美しさや耐久性、適合性に優れた被せもので治療されています



二次C
要治療

一度治療してある歯に異常が見られる場合に表示されるマークです



Pon

取り外しのできない入れ歯 (ブリッジ) の歯のない部分を表します



填塞

歯の溝に、ムシ歯になりにくくするための予防処置が施されています



義歯

取り外しできる入れ歯を表します



コア

冠をかぶせる前に歯の中に入れる、土台の状態です



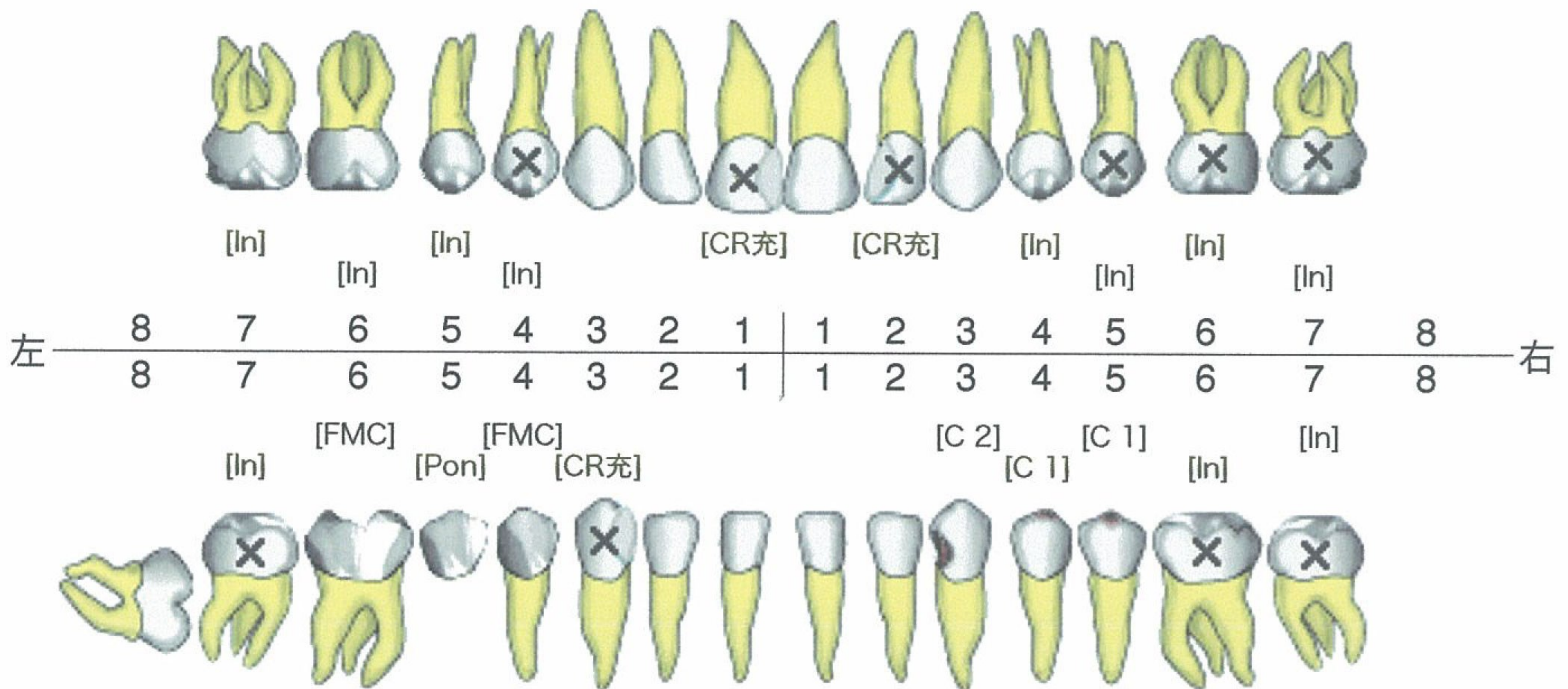
Imp

インプラントを表します

さいじょう歯科医院

〒771-1202 徳島県板野郡藍住町奥野字和田122-6
TEL 088-692-0180 FAX 088-692-0180

ムシ歯診断書



C0 : COは、放っておくとムシ歯になってしまう可能性があります。ムシ歯にならないよう予防しましょう。

C1 : 歯の表面のエナメル質に及んだ状態で、痛みはあまり無く治療も極簡単です。

C2 : エナメル質よりも柔らかい象牙質にまで及んだ状態で、冷たいものがしみる等の自覚症状がでてきます。治療がやや複雑になり、麻酔を必要とすることもあります。

C3 : すでに神経にまで及んでいるため、痛みのため寝付かれないこともあります。炎症を起こしている神経を取り除く治療が必要です。

C4 : C3が悪化した状態で、C4と表示しています。歯の表面はもとより内部の神経も破壊されており、元に戻すことはほぼ不可能なため、歯を抜くことが必要です。

あなたの歯の状態が絵で表示されています。

茶褐色で表されている部分が、ムシ歯の状態です。

×印がついた歯は、一度治し終えた歯にまたムシ歯ができています。また、治さなくてはなりません。

奥歯に9本ムシ歯があります。

前歯に4本ムシ歯があります。

前歯は奥歯に比べ歯が薄いため、進行の程度もそれだけ深くなります。歯と同じ色をした材質のものでつめるか、場合によっては神経をとる治療が必要となります。

早く治療しましょう。

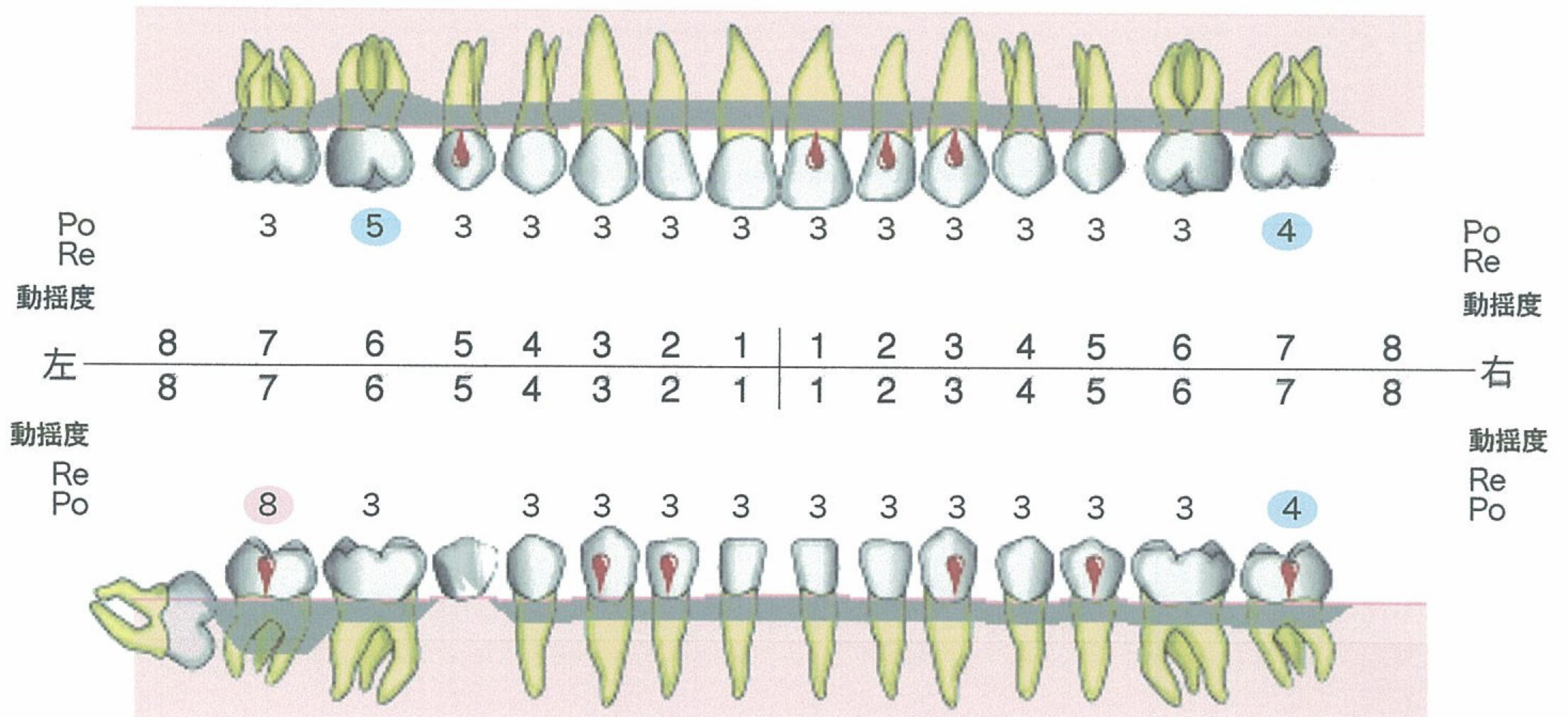
C1は極軽いムシ歯で、治療も簡単に済みます。

C2はつめる治療、または型をとって治す治療が必要です。

さいじょう歯科医院

〒771-1202 徳島県板野郡藍住町奥野字和田122-6
TEL 088-692-0180 FAX 088-692-0180

歯周診断書



ポケット深さ (Po) ~3mm 4~6mm 7mm~
 歯のぐらつき → 前後 ←→ 前後・左右 ⇕ 前後・左右・上下

あなたの歯ぐきの健康状態を表しています。歯と歯ぐきの間にある溝を歯周ポケットといいます。イラストではポケットの深さを灰色で表現しています。ポケットの深さの数値は、初回については黒色のみの表示ですが、2回目以降は前回よりも改善されている場合は青色、悪化している場合は赤色で表示されています。

歯のぐらつきはないようです。

ポケットのかなり深い部分が見られます。歯をささえる骨があまりない状態です。この状態のままでは非常に危険で、完治は難しくなります。他の部分がこのようにならないよう、早く治療しましょう。

原因となる磨き残しや歯石を取り除き、歯の面や、根のまわりをきれいにするようにしましょう。